EXPERIMENTELLE UNTERSUCHUNGEN ÜBER DIE REGENERATIONSFÄHIGKEIT DES GEHIRNS BEI TAUBEN

INAUGURAL-DISSERTATION

ZUR ERLANGUNG DER DOCTORWÜRDE

IN DER

MEDICIN, CHIRURGIE UND GEBURTSHILFE

UNTER DEM PRÄSIDIUM

VON

Dr. PAUL VON BAUMGARTEN
o. ö. Professor der allgem. Pathologie und der patholog. Anatomie,
Vorstand des pathologischen Instituts in Tübingen

DER MEDICINISCHEN FACULTÄT IN TÜBINGEN

VORGELEGT VON

FRANZ GRUNERT
approb. Arzt aus Memel (Ost-Preussen)

ACAD. LUGD. BAT. BIBL.

TÜBINGEN 1896

RUDOLSTADT
DRUCK DER FÜRSTLICH PRIV. HOFBUCHDRUCKEREI
F. MITZLAFF

Digitized by the Internet Archive
in 2026

https://archive.org/details/IA41552309_0157

Unter Regeneration versteht man den Wiederersatz verloren gegangener Körpertheile resp. den Wiederersatz von Gewebsverlusten durch ein dem ursprünglich vorhandenen gleichartiges Gewebe.

Je tiefer wir in das Thierreich hinabsteigen, um so grösser und vollkommener wird diese regenerirende Fähigkeit der Natur, ja wir sehen schliesslich aus jedem abgeschnittenen Stücke der Hydra, eines kleinen Süsswasserpolypen, ein ganzes, vollkommenes Wesen hervorwachsen. — Bei Schnecken regeneriren sich unter bestimmten Verhältnissen Theile des Kopfes sammt Fühlern und Augen, wenn nämlich der sogenannte Schlundring erhalten blieb. — Bekannt ist, dass bei Spinnen und Krebsen Extremitäten und Fühler wieder wachsen. In überraschend kurzer Zeit bilden sich bei Fischen die zerstörten Flossen wieder; kurzum, in den niederen Klassen des Thierreichs scheint es für die Natur kaum eine Grenze ihrer regeneratorischen Wirksamkeit zu geben.

Doch je weiter die Naturkraft die Grenzen nach unten gedehnt hat, um so enger sind sie ihr nach oben gezogen; denn je höher entwickelt der thierische Organismus ist, um so unvollkommener und schwieriger wird die Regeneration, und plötzlich sehen wir die Natur fast still stehen vor dem feinsten und wichtigsten Gewebssystem des thierischen Organismus — dem Centralnervensystem.

Zahlreich sind die Versuche, die zur Ergründung dieses bis in die Neuzeit hinein noch so dunklen Gebietes gemacht wurden, und spärlich, sehr spärlich waren die positiven Resultate, die gewonnen wurden, und selbst heute ist noch keine Einigung erzielt in der Frage, ob es eine wirkliche Regeneration — im Sinne der obigen Definition — im Gebiete des Centralnervensystems gäbe, oder nicht.

Wer einen Gesammtüberblick über all' die Versuche und Untersuchungen, die im Laufe der Zeit auf diesem Gebiete gemacht sind, haben will, den verweisen wir auf das zusammenfassende Referat von Stroebe (34): „Die allgemeine Histologie der degenerativen und regenerativen Processe

im centralen und peripheren Nervensystem nach den neuesten Forschungen.“ Uns kommt es hier nur darauf an, ganz kurz die Hauptergebnisse der bisherigen einschlägigen Experimente zusammenzustellen.

Ziemlich genau stimmen die Untersuchungen über Regeneration im Gebiete des Centralnervensystems bei Kaltblütern überein. So fanden Müller (2) und Caporaso (3) bei Tritonen, Masius und Vanlair (4) bei Fröschen eine vollständige Regenerationsfähigkeit des Rückenmarks, nach Art der ersten embryonalen Entwicklung.

Ganz anders und geradezu sich widersprechend sind dagegen die Resultate der Experimente und Ansichten der Autoren über eine Regeneration des Rückenmarks bei Warmblütern.

Schiefferdecker (5), der an Hunden untersuchte, fand nur Degenerationserscheinungen weitgehendster Art und konnte weder Nervenfasern noch Ganglienzellen, auch nicht in einem einzigen Falle seines so reichhaltigen Untersuchungsmateriales in der Narbe des durchschnittenen Rückenmarkes entdecken. Denselben negativen Befund hatten auch Piccolo und Santi Sirena (6) und Weiss (7). Eichhorst und Naunyn (8) dagegen, die ebenfalls an Hunden experimentirten, geben an, markhaltige Nervenfasern in der Narbe vorgefunden zu haben, jedoch lassen sie es dahingestellt, ob diese Neubildung vom Rückenmark selbst ausgegangen sei, oder ob die Nervenfasern sich vom nächstliegenden Spinalganglion aus in die Narbe hineingezogen haben. Ganglienzellen konnten auch sie in der Narbe nicht nachweisen.

In einer späteren Arbeit jedoch constatirt Eichhorst (9) mit Bestimmtheit eine sowohl anatomische als auch functionelle Regeneration des Rückenmarks bei jungen Hunden, oft in überraschend kurzer Zeit, und fand in der Narbe nicht nur markhaltige und marklose Nervenfasern, sondern giebt auch an, Zellen gesehen zu haben, die er mit ziemlicher Bestimmtheit als Ganglienzellen anspricht.

Nur degenerative Processe findet wiederum Hofrichter (10) bei Stichverletzungen im Rückenmark des Menschen, desgl. Kahler (11), Homén (12), Tooth (13), Friedmann (14), Loewenthal (15), Turner (16), Fürstner und Knoblauch (17), Keresztszcghy und Hanns (18). — Ein gleiches negatives Resultat erhielt Barbacci bei der Untersuchung von 5 Fällen von Compression und Zerreissung des Rückenmarks beim Menschen. — Auch Enderlen (19), der nebst zahlreichen eigenen Thierversuchen noch 67 Fälle von Stichverletzungen des Rückenmarks bei Menschen anführt und erörtert, kommt zu einem ähnlichen Resultat: „Wenn man von einer Regeneration im Rückenmark überhaupt sprechen will, so könne sich diese nur auf die Glia und die bindegewebigen Elemente beziehen, nicht aber auf Axencylinder und Ganglienzellen“. Desgleichen erklärt Stroebe (20), der in seinen Versuchen zwar junge Nervenfasern sowohl

in der Narbe, als auch in den, den Rückenmarksstümpfen zunächstliegenden Theilen findet, dass im Rückenmark zwar ein Anlauf, ein Versuch zu einer Regeneration von Seiten der durchschnittenen Nervenfasern unternommen werde, dass es aber nie zu einer eigentlichen Regeneration von Rückenmarksgewebe käme.

Während also die Mehrzahl der Forscher eine Regeneration des Rückenmarks absolut bestreitet, schliessen einige Autoren aus den Ergebnissen ihrer Experimente auf eine wenigstens theilweise Reproduction desselben. So Eichorst (9) auf Grund seiner schon erwähnten neueren Experimente; ferner Dentan (21), ein Schüler Naunyn's, der 4 bis 6 Monate nach Durchtrennung des Lumbarmarks bei jungen Hunden theils unvollständige, theils vollständige Wiederkehr der activen Beweglichkeit der hinteren Extremitäten bei fehlender Sensibilität gefunden zu haben angiebt, wobei auch die mikroskopische Untersuchung ihm in dem die Vorderstränge verbindenden Theil der Narbe markhaltige und marklose Nervenfasern erkennen liess. Hieran reiht sich Brown-Séquard (22) mit seiner viel citirten einschlägigen Beobachtung. Er durchschnitt bei einer erwachsenen Taube das Rückenmark und fand nach 3 Monaten die beiden Stümpfe vereinigt mit vollständiger Wiederherstellung der Motilität und Sensibilität; mikroskopisch fanden sich im Narbengewebe Nervenzellen und Nervenfasern. Dieselbe Regeneration will Brown-Séquard noch mehrfach bei Tauben gesehen haben.

Aehnlich wie die angeführten Versuche am Rückenmark fielen auch die Experimente über die Regenerationsfähigkeit des Gehirns aus, wie es sich ja eigentlich auch bei dem fast gleichen Bau der beiden Organe erwarten liess. So kommt Coën (23) gestützt auf eine grosse Anzahl von sorgfältigen Experimenten an Kaninchen, denen er mit glühenden Nadeln Brandwunden im Gehirn beibrachte, und dann den Verlauf der Vernarbung des Stichkanals beobachtete, zu dem Resultat, dass eine echte Regeneration des Centralnervensystems nicht stattfinde. „Das Gewebe, welches an Stelle der Verletzung sich bildet, und die zu Grunde gegangenen Theile des Hirns ersetzt, schliesst keine neugebildeten nervösen Bestandtheile ein. Die Ganglienzellen sind allerdings im Stande, auf den traumatischen Eingriff schon frühzeitig und in erheblicher Ausdehnung durch indirecte Kerntheilung zu antworten, aber diese Neigung zur Wucherung nimmt rasch ab, und hört schon zu einer Zeit auf, da der Heilungsprocess erst in seinen Anfängen begriffen erscheint. Eine Reproduction des Hirngewebes bleibt somit im Bereich, wo es verloren gegangen, aus, und seine Stelle nimmt schliesslich ein Bindegewebe ein, welches eine Narbe im wahren Sinne des Wortes darstellt".

Aehnlich äussern sich Sanarelli (24) und Marinesco (25); auch sie wollen zwar Karyokinesen an Ganglienzellen beobachtet haben, doch

soll dadurch keine Vermehrung der Zellen zu Stande gekommen sein, sondern diese Wucherung pflegte in Untergang der nervösen Substanz auszugehen. Von einer wirklichen Regeneration war mithin nichts zu bemerken; doch soll es nach Sanarelli (24) zur Bildung eines dichten Glianetzes gekommen sein.

Auch von Kahlden (28) und Ziegler (29), welche die Heilungsvorgänge an älteren Gehirnverletzungen beim Menschen untersuchten, finden eine Narbe bindegewebiger Natur ohne Betheiligung der nervösen Elemente; auch bestreiten sie, dass die Glia an dieser Narbenbildung betheiligt sei. Ihrer Ansicht nach ist es die Pia und der piale Ueberzug der Gefässe, der eine Bindegewebsneubildung in's Leben rufe. In der Umgebuug des Narbengewebes fanden sie zertrümmertes, erweichtes Gehirngewebe, von welchem sie annehmen, dass dieses nach und nach durch Granulations- und Bindegewebswucherung ersetzt werde; und diese Gewebstrümmer scheinen ihnen auch der Grund für die so langsam fortschreitende Narbenbildung zu sein.

Eine gleiche Narbenbildung konnte auch Friedmann (31) bei seinen Experimenten beobachten; doch bleibt es nach seiner Darstellung unentschieden, welchen Platz er der Glia, und welchen er dem Bindegewebe bei diesem Prozesse einräumt.

Somit sehen wir, dass die Untersucher sämmtlich darin einig sind, dass die Gehirnsubstanz auf traumatische Insulte nur mit Degenerationsprocessen antwortet, und nur darüber herrschen Meinungsdifferenzen, ob die Ganglienzellen überhaupt im Stande sind, sich progressiv zu verändern, und ob die bindegewebige Narbe ein Product der Glia, oder nur des Bindegewebsapparates sei.

Während eine grössere Zahl von Autoren eine Vermehrung der Gehirnganglienzellen durch Kern- und Zelltheilung beobachtet haben wollen, stellt Stroebe (34) eine Proliferationsfähigkeit dieser Elemente ganz entschieden in Abrede. Er glaubt vielmehr, dass wohl meistens wuchernde Elemente der Neuroglia und des Bindegewebes als proliferirende Ganglienzellen gedeutet worden sind.

Es lauten also die Resultate der Untersuchungen bezüglich einer eigentlichen echten Regeneration, einer Neubildung typisch geformten Gehirngewebes für das Warmblütergehirn durchweg negativ, wenn wir 2 Beobachtungen, die nicht gerade der neuesten Literatur angehören, davon ausnehmen wollen, — Fälle, in denen beiden man eine Regeneration nicht allein von Nervenfasern, sondern sogar von vollständiger Gehirnmasse beobachtet haben will.

So giebt Demme (32) an, in einem Fall von Stichverletzung der rechten menschlichen Grosshirnhemisphäre, in der 2 Monate alten Narbe neugebildete Nervenfasern gefunden zu haben. Uebertroffen wird dieser Fall noch von einer merkwürdigen Beobachtung, die Voit (33) bei einer

Taube machte, und die im Detail erzählt, sich etwa folgendermassen gestaltete. — Im December 1867 hatte Voit einer jungen Taube beide Grosshirnhemisphären exstirpirt. Es fiel ihm nun auf, dass das Thier im Gegensatz zu den übrigen, in gleicher Weise operirten Tauben fast zum normalen Zustand zurückkehrte; es machte nicht mehr wie die anderen gleichzeitig operirten Tauben rein mechanische Bewegungen, sondern der Beobachter bekam den Eindruck, als ob allmählich Instinct und Bewusstsein, soweit man davon bei einer Taube reden kann, zurückkehrten. Sie machte willkürliche, zweckmässige Bewegungen, liess sich nicht haschen, sondern wich den Händen des Haschenden scheu aus; kurzum es stellten sich alle Symptome des wiederkehrenden Bewusstseins ein, und sie unterschied sich schliesslich in nichts von einer gesunden Taube. Nach 5 Monaten wurde Voit der Beobachtung müde, und tötete das Thier. „Als ich den Schädel sagittal durchsägte", heisst es in seinem Berichte, „fiel mir gleich eine weisse Masse auf, welche an der Stelle lag, wo ich das Gehirn weggenommen hatte; bei den früheren Tauben war der betreffende Raum mit einem faserig gewordenen Exsudat oder einer serösen Flüssigkeit gefüllt, oder das Kleinhirn war nach vorn getreten, und die Schädeldecke eingesunken. Hier verhielt es sich anders, die weisse Masse hatte ganz das Ansehen und die Consistenz von weisser Hirnmasse, sie ging ununterbrochen und unmerklich in die abgetragenen Grosshirnschenkel über. Die weisse Masse hatte die Form zweier Halbkugeln, in jeder derselben war eine kleine mit Flüssigkeit ausgefüllte Höhle, und dazwischen befand sich ein Septum. Das merkwürdigste war aber, dass die ganze Masse aus vollkommenen doppelt contourirten Nervenprimitivfasern bestand, und auch unzweifelhafte Ganglienzellen darin eingelagert waren".

Dieser von einem gewissenhaften Forscher berichtete Fall muthet einen gegenüber den unzähligen, fast deprimirend negativen Befunden der neuesten Literatur fast wie ein Märchen an, und doch — hat kein Irrthum und keine Verwechslung dabei mitgespielt (und das dürfte wohl bei einem Forscher wie Voit absolut ausgeschlossen sein) — so darf man an dieser Beobachtung nicht stillschweigend vorübergehen, sondern man muss mit ihr rechnen solange bis nicht durch sorgfältige Nachprüfung die Unhaltbarkeit ihrer Deutung erwiesen ist.

Voit's Fall, sowie die oben angeführten Experimente Brown-Séquards (22) an Tauben, bei denen sich das durchschnittene Rückenmark mit Nervenfasern und Ganglienzellen vollständig regenerirt haben soll, lassen fast den Gedanken auftauchen, als ob gerade Tauben besonders geeignete Objecte für derartige Versuche wären, und dass, wenn es überhaupt eine Regeneration im Gebiete des Centralnervensystems gäbe, diese am ehesten bei Tauben zu beobachten wäre. — Und so ist die in Folgendem zu beschreibende Arbeit entstanden, die durch zahlreiche und genaue Experi-

mente zu ergründen suchen sollte, ob überhaupt eine Regeneration im Gehirn bei Tauben möglich ist, — eine Untersuchung, die um so gebotener erschien, als noch heute die Voit'sche Beobachtung von bedeutenden Universitätslehrern und Gelehrten als ein Beweis für die Möglichkeit einer Regeneration des Gehirngewebes angeführt wird.

Begonnen wurde die Arbeit im August 1895 im pathologischen Institut zu Tübingen auf Anregung meines hochverehrten Lehrers und damaligen Chefs, des Herrn Professor von Baumgarten, dem ich für das stets rege Interesse und die freundliche Unterstützung, die er meiner Arbeit zu Theil werden liess, meinen wärmsten Dank auszusprechen auch an dieser Stelle nicht unterlassen kann.

Es sollte untersucht werden, so lautete die Aufgabe, was sich im Gehirn von Tauben nach einem grösseren Operationsdefecte bildet; ob eine Narbe, — wenn ja, von welcher Art sie wäre, — oder ob nur reine Degenerationserscheinungen mit Erweichung aufträten, oder ob vielleicht doch eine Regeneration der Gehirnsubstanz stattfinden könne.

Aus diesem Grunde — weil es mehr auf das Endresultat ankam, — wurde es unterlassen, die Processe gleich in ihrem Anfangsstadium zu beobachten, die sich im Gehirn nach der Operation abspielen mussten, zumal da ja gerade darüber — über die Reaction des Gehirngewebes auf traumatische Eingriffe — die eingehendsten Untersuchungen von competenter Seite (Ziegler) bereits vorlagen.

Die 16 Versuchsthiere, welche am 14. und 15. August 1895 zur Verwendung kamen, waren ganz junge, soeben flügge gewordene, grau-blaue Feldtauben; einige von ihnen hatten noch nicht einmal sämmtliche Federn.

Die Operationsmethode war folgende: Es wurde in Narcose (anfangs Chloroform, dann Aether) ein Schnitt in der Sagittallinie von der Schnabelwurzel bis zum Ansatz des Halses gemacht, das Periost gespalten und nach den Seiten gestreift. Alsdann wurde auf der rechten Hälfte des Schädels mit einer kleinen Scheere eingegangen und vorsichtig unter Schonung der Gehirnsubstanz ein Quadrat mit einer Seite von 5-6 mm aus dem noch weichen Knochen ausgeschnitten. Jetzt lag das Gehirn, bedeckt von Dura und Pia, vor; ein Schnitt durchtrennte die Hirnhäute, und dann wurde mit einem kleinen, scharfen Löffel eingegangen, und ein Stück, das annähernd die Gestalt einer Kugel hatte mit einem Durchmesser von ca. 4 bis 5 mm, herausgestochen. Etwaige parenchymatöse Blutungen wurden durch vorübergehende leichte Tamponade gestillt. — Die Operation war damit beendigt.

Alsdann wurde die Kopfhaut sammt Periost mit Catgutnähten geschlossen und die Naht mit einem Wattebäuschchen bedeckt, das mit Collodium auf dem Schädel fixirt wurde.

Die Operation wurde mit allen Cautelen der Aseptik ausgeführt, und

es wurde das Hauptaugenmerk darauf gerichtet, dass die excidirten Stücke möglichst die gleiche Grösse hatten.

Eine Taube starb während der Operation an der Narcose; die anderen erholten sich sehr rasch und man konnte beobachten, dass sie bereits 30 Minuten nach überstandener Operation eifrig frassen. — Die Operationswunden heilten sämmtlich absolut reactionslos; der kahl rasirte Schädel bedeckte sich schnell mit Federn, das Catgut wurde resorbirt, der Collodiumverband fiel mit der Zeit ab, und die Tauben unterschieden sich äusserlich in keiner Weise von normalen.

Ausfallserscheinungen irgend welcher Art konnten nicht beobachtet werden. Die Thiere frassen gut, flogen ordentlich in ihrem Stall herum, sodass es ganz erhebliche Schwierigkeiten machte, sie einzufangen. Gesicht und Gehör waren, soviel man davon zu beobachten Gelegenheit hatte, ohne Störungen; kurzum die Tauben machten vollkommen den Eindruck von durchaus gesunden Thieren.

In verschiedenen Zeiträumen wurden nun die Thiere geschlachtet und das Gehirn untersucht nach den gebräuchlichen Methoden.

So wurde:

I. Fall: Am 1. IX. 1895, also 14 Tage nach der Operation, eine Taube geschlachtet, oder vielmehr es wurde ihr noch während der Narcose das Gehirn entnommen.

Nach Freilegung des Schädeldaches sieht man die Defectstelle im Knochen in ihrer ganzen Ausdehnung daliegen. Der Knochendefect hat sich häutig geschlossen und sein Niveau steht tiefer als das des übrigen Schädels; er sieht aus wie eine flache Delle auf der Convexität des Schädeldaches. — Nach vorsichtiger Entfernung des letzteren zeigt sich die rechte Hemisphäre, welcher das Stück entnommen war, auf fast die Hälfte der unversehrten linken zusammengesunken. Die Defectstelle selbst imponirt als eine seichte hämorrhagisch verfärbte Einsenkung mit unregelmässigen Rändern; auch scheint die Defectstelle, sowie die nächste Umgebung derselben, in Erweichung übergegangen zu sein.

Das Gehirn, d. h. die kranke Hemisphäre nebst einem Theil der gesunden wird in Flemming's Chrom-Osmiumsäuregemisch eingelegt. — Auswaschen. — Nachhärten in Alkohol von steigender Concentration. — Celloidin-Einbettung. — Färbung in Saffranin.

Im mikroskopischen Bilde fehlt die Pia an der Stelle des Defects. In der ganzen Umgebung desselben starke Infiltration mit rothen Blutkörperchen. Der Defect selbst stellt sich in seiner ganzen Ausdehnung als eine einfache Lücke in der Gehirnsubstanz dar. Letztere hat in der Nähe des Defects ein etwas körniges Aussehen. Zeichen fettiger Degeneration (Körnchenzellen) fehlen. Die Nervenfasern in der nächsten Umgebung der Defectränder sind fast ganz geschwunden; alsdann beginnt eine Zone, in

welcher dieselben ein stark gequollenes Aussehen haben, bis sie schliesslich ihre normale Gestalt erhalten. In der Nähe der Gefässe der Defecträuder zeigen sich einzelne karyokinetische Figuren.

II. Fall: Am 14. IX., also 4 Wochen nach der Operation, wird eine zweite Taube geschlachtet und ihr das Gehirn entnommen.

Nach Entfernung der Kopfhaut sieht man die Defectstelle im Niveau des Schädels, d. h. weder eingesunken, noch hervorgewölbt. Der Schädeldefect ist häutig geschlossen. Der Defect im Gehirn imponirt als eine etwas gelb-bräunlich gefärbte, flache Einsenkung. Die rechte, operirte, Hemisphäre erscheint nur wenig kleiner als die linke. — Bei der Herausnahme des Gehirns platzt eine innerhalb der Defectstelle sitzende Cyste und es entleert sich eine krystallhelle, klare Flüssigkeit; sofort sinkt die rechte Hemisphäre auf gut die Hälfte der intacten linken zusammen.

Das Gehirn wird in Alkohol gehärtet, in Celloidin eingebettet; alsdann Färbung mit Pikrocarmin.

Mikroskopischer Befund: Die Pia ist in der nächsten Umgebung der Defectstelle verdickt und kleinzellig infiltrirt. In den Defect ist von oben her ein junges, gefäss- und zellreiches Keimgewebe eingetreten, welches die Defecthöhle theilweise ausfüllt. Das neugebildete Gewebe setzt sich scharf von dem nervösen Gewebe ab. Die Defectstelle communicirt mit einem Seitenventrikel. —

III. Fall: Am 28. IX — also 6 Wochen nach der Operation — wird eine dritte Taube geschlachtet.

Die Defectstelle am knöchernen Schädel ist, wie in den vorigen Fällen, häutig geschlossen, jedoch ziemlich bedeutend eingesunken. In ihrer Mitte zeigt sich ein circumscripter, scharf abgegrenzter, bläulicher Fleck, der unter der häutigen Ueberdachung zu liegen scheint. — Auch in diesem Falle hat sich eine Cyste gebildet, deren Wandung innig mit der häutigen Ueberbrückung des Schädeldefects und mit den umgebenden Schädelknochen verwachsen ist. Sie platzt beim Abpräpariren der Schädeldecke und entleert abermals eine krystallhelle Flüssigkeit, die nach Massgabe des mikroskopischen Befundes im vorigen Falle aus den Ventrikeln herstammen dürfte.

Das Gehirn wird in Müller'sche Flüssigkeit gelegt, um die Markscheidenfärbung nach Weigert anzuwenden. Diese Färbung gelang indess in diesem Falle nicht recht; immerhin liess sich erkennen, dass die Defecthöhle erhalten geblieben war und dass die Umrandung dieser Höhle von einer schmalen neugebildeten Gewebsschicht gebildet wurde, welche der Nervenfasern und Ganglienzellen gänzlich entbehrte (cf. das gelungene Resultat in Versuch VI).

IV. Fall: Am 12. X. 95 — also 8 Wochen nach der Operation — wird eine vierte Taube geschlachtet.

Nach Entfernung der Kopfhaut ist die Operationsstelle als eine circum-

scripte, durchsichtige, häutig überdachte, abgeflachte aber nicht eingesunkene Stelle gut erkennbar. — Nach Abpräpariren der knöchernen und häutigen Ueberdachung, die innig mit der Pia verwachsen ist, zeigt sich das Operationsgebiet ziemlich bedeutend eingesunken; eine Cyste scheint sich in diesem Fall nicht gebildet zu haben. Die operirte Hemisphäre erreicht nicht einmal die Hälfte der gesunden. — Die cerebrale Defectstelle ist leicht gelb-bräunlich gefärbt und sieht wie ein zerfallendes Geschwür mit rauhem Grunde und zackigen, unregelmässigen Rändern aus.

Das Gehirn wird in Alkohol eingelegt zum Zweck der Färbung mit Pikrocarmin; doch wurde dies Präparat als makroskopisches Demonstrationsobjekt erhalten, nachdem die mikroskopischen Verhältnisse durch die nächstfolgenden Präparate hinlänglich aufgeklärt waren.

V. Fall. Am 13. X. 95 — also ebenfalls 8 Wochen nach der Operation — wird eine weitere Taube geschlachtet.

Der Schädel ist wie im vorigen Fall bereits vollkommen mit Federn bewachsen.

Die Catgutfäden sind vollständig resorbirt; von der Nahtlinie in der Kopfhaut ist nichts mehr zu sehen. — Die Defectstelle im Schädel ist häutig geschlossen, doch scheint sich bereits vom Rande her der Knochen in dünnen Lamellen regeneriren zu wollen, wenigstens erscheint die Defectstelle schon etwas verkleinert. Das Niveau des häutig überdachten Defects erscheint abgeflacht und hämorrhagisch gefärbt; an einer Stelle schimmert es bläulich-schwarz durch. Nach dem Abpräpariren des Schädeldaches imponirt die Operationsstelle als eine wenig eingesunkene, gelb-bräunlich verfärbte Fläche, die so aussieht, als ob das Gewebe in und um derselben in Erweichung übergegangen sei. Sie bietet ein ähnliches Bild, wie man es bei älteren apoplektischen Heerden bisweilen findet. Die Verkleinerung der operirten Hemisphäre ist im vorliegenden Falle nicht so auffallend wie in früheren Fällen.

Das Gehirn wird in Flemming's Chrom-Osmiumsäuregemisch eingelegt. — Auswaschen in Wasser — Nachhärten in Alkohol. Einbetten in Celloidin. Färbung mit Saffranin. Mikroskopischer Befund: Vom ganzen Defect ist nur ein sehr kleiner (kaum stecknadelkopfgrosser) Hohlraum übrig geblieben, der ganz das Aussehen einer apoplektischen Cyste hat. Die Wand dieser Cyste ist von einem zarten Gewebe gebildet, welches den histologischen Charakter des Neurogliagewebes besitzt. — Granulationsgewebe ist in diesem Falle nicht sichtbar. Die Nervenfasern in der nächsten Umgebung des Defects sind geschwunden; es findet sich hier Blutpigment in grossen Haufen bei einander. Die Blutgefässe sind strotzend gefüllt. Nach oben, d. h. nach der Schädeldecke zu, ist der Defect durch einen zarten Streifen fibrillären gefässhaltigen Bindegewebes geschlossen, welches mit der umgebenden normalen Pia mater in directer gewebliche Continuität steht.

VI. Fall: Am 4. XII. 95 — also fast 15 Wochen nach der Operation — wird eine weitere, sechste Taube geschlachtet. Das Ersatzgewebe des knöchernen Defectes ist zwar auch hier noch in seiner grösseren Ausdehnung häutig, doch z. Th. bereits verknöchert. Man erkennt nach Freilegung des Schädels durch die häutige Ueberdachung hindurch, dass sich auch hier wieder eine Cyste gebildet hat. Das auf fast ein Drittel der normalen Hemisphäre in seiner kranken Hälfte zusammengesunkene Gehirn wird mit Schonung der häutigen Ueberdachung, die in Contakt mit dem Gehirn bleibt, in toto herausgenommen und in Müller'sche Lösung gelegt, behufs Färbung der Markscheiden nach Weigert.

Mikroskopischer Befund: In dem ausserordentlich klaren Bilde sieht man die nervöse Substanz ganz scharf an der Grenze des Defects abschneiden. An ihre Stelle tritt daselbst eine breitere homogene Gewebsschicht, welche alle histologischen Eigenschaften der Neuroglia besitzt. Ueber die Defecthöhle zieht ein in Continuität mit der alten Pia mater stehendes neugebildetes Gewebshäutchen hinweg. Der Defect ist also geblieben, und die Wand desselben wird von einem der Nervenfasern und Ganglienzellen baaren homogenen Gewebe gebildet, über welches sich eine mit den weichen Hirnhäuten continuirlich verbundene bindegewebige Neomembran dachartig ausspannt. Eine Communication der Defecthöhle mit dem Seitenventrikel besteht nicht und hat auch sicher zu keiner Zeit bestanden, da der Defect von dem ganz normalen Seitenventrikel durch ein breites Spatium völlig normaler Gehirnsubstanz getrennt ist.

VII. Fall: Am 25. I. 96 — also 21-22 Wochen nach der Operation — wird eine siebente Taube geschlachtet.

Das von der Kopfhaut entblösste Schädeldach zeigt in keiner Weise abnorme Verhältnisse. Von der Operationsstelle ist garnichts mehr zu sehen. Der ganze Schädel wird von einer anscheinend ganz gleichmässigen, festen Knochenhülle gebildet. Erst nach Abpräparirung derselben erkennt man das Operationsgebiet am Schädel an der, an einer Stelle der rechten Hälfte etwas dünneren Knochenplatte. — Nach Herausnahme des Gehirns zeigt sich die operirte rechte Hemisphäre etwa halb so gross wie die intacte linke; zugleich zeigt sie sich stark abgeflacht. Die Operationsstelle ist etwas gelb-bräunlich gefärbt, und macht den Eindruck eines seichten Ulcus mit zackig-unregelmässigen, halbmondförmig verlaufenden Rändern. Einlegen in Alkohol. — Färbung mit Pikrocarmin.

Mikroskopischer Befund: Die Gehirnhäute der operirten Seite sind stark verdickt. Es findet sich ein ziemlich bedeutender Hohlraum, der nicht mit dem Ventrikel communicirt, sondern von ihm durch ein breites Spatium ganz normaler Gehirnsubstanz getrennt ist, an dessen Rand sich im Bereiche der Gehirnsubstanz eine nervenlose, homogene, lichtgelb tin-

girte Gewebsschicht (Neuroglia) gebildet hat, während nach oben der Defect durch eine ziemlich dicke, mit den weichen Hirnhäuten in Continuität stehende fibröse Neomembran überdeckt ist.

VIII. Fall (cf. hierzu Figur 1, Tafel IX). Am gleichen Tage wird eine achte Taube geschlachtet.

Der Knochendefect ist zum grössten Theil durch neugebildetes Knochengewebe geschlossen, bis auf eine ganz kleine, centralwärts gelegene Stelle, welche noch häutig ist. Auch hier bestehen Verwachsungen zwischen den Hirnhäuten und der häutigen resp. knöchernen Decke. Die rechte Hemisphäre (r H) selbst ist höchstens ein Drittel so gross, wie die gesunde linke (l H). Auf ihrer Höhe, welche die Convexität eingebüsst hat, sieht man die Defectstelle als eine nur schwach markirte (daher in der Ausbildung sich nicht deutlich kennzeichende), kleine seichte, weicher als die übrige Gehirnsubstanz sich anfühlende Grube mit geschwürartigem Grunde und unregelmässigen Rändern. — Die ganze Stelle ist leicht bräunlich gefärbt. Das Material von diesem Falle wird theils (zur Färbung etwaiger Karyokinesen der Gliazellen) nach Nissl-Weigert, theils mit Pikrocarmin behandelt. In der Umgebung des grubigen Defects fehlen die Nervenfasern in ziemlicher Weite. Die Defectstelle selbst wird eingefasst von einem feinen, zarten, netzförmig gebauten Gewebe (Neuroglia). Die Blutgefässe sind, wie auch in den früheren Fällen, strotzend mit Blut gefüllt. An den nach Nissl-Weigert gefärbten Präparaten sind an den Gliazellen einige karyokinetische Figuren (Aster-Formen) zu bemerken.

IX. Fall. Am 30. I. 96 — also $5^1/_2$ Monate nach der Operation — wird eine neunte Taube geschlachtet.

Der Knochendefect bietet dasselbe Bild wie in dem vorigen Falle. Die Degenerationserscheinung ist hier noch viel stärker ausgeprägt, als zuvor: Die rechte Hemisphäre ist bis unter ein Drittel der gesunden linken zusammengefallen. Der Defect liegt mehr nach vorne, und stellt eine stark eingesunkene, bräunlich gefärbte Grube mit unregelmässigen Rändern, und rauhem, wie in Zerfall begriffenem Grunde dar, die eine etwas grössere Flächenausdehnung besitzt, als die Operationsstelle sie ursprünglich hatte. — Die ganze Umgebung ist in Erweichung übergegangen. Die Pia resp. Dura waren mit der regenerirten Defectstelle des Knochens wie in den früheren Fällen stark verwachsen, und mussten sorgfältig von der Schädeldecke abpräparirt werden.

Die degenerirte Hemisphäre wird in kleine Stücke zerschnitten und nach Heidenhain's Sublimat-Hämatoxylinmethode behandelt. Die Resultate dieser Behandlung waren indessen in diesem Falle nicht recht befriedigend; ich verzichte daher auf eine Beschreibung der diesbezüglichen Befunde um so eher, als im Fall XII (s. später) sehr gute Resultate mit dieser Methode erzielt wurden.

X. Fall (cf. hierzu Figur 2 und Fig. 3, Tafel IX. Die Verkleinerung der rechten Hemisphäre ist viel erheblicher, als es nach der Abbildung II scheint; es kam hier mehr darauf an, den Defect deutlich hervortreten zu lassen; Figur III, welche das Präparat im Durchschnitt darstellt, giebt ein genaueres Bild der Verkleinerung).

Am 8. II. 96 — also 23 Wochen nach der Operation — wird abermals eine Taube — die zehnte — geschlachtet.

Der Knochendefect an der rechten Schädelhälfte hat sich bis auf eine ganz kleine, punktförmige, centralwärts gelegene häutige Stelle, durch frische Knochenlamellen ausgefüllt. Durch die häutige Stelle, die auch in diesem Falle wieder mit den Hirnhäuten feste Verwachsungen eingegangen ist, schimmert die darunter gelegene Partie der Gehirnsubstanz als bräunlich gefärbte Masse hindurch. Nach Entfernung des Schädeldaches liegt die rechte Hemisphäre (RH, Fig. II) als bedeutend verkleinerte, stark abgeflachte Halbkugel vor; doch ist die Verkleinerung nicht so bedeutend wie in Fall IX. Die Convexität ist fast vollständig verschwunden, und wird in fast ihrer ganzen Ausdehnung von einer bräunlich gefärbten Fläche, der Defectstelle D Fig. 2, eingenommen, die nach der Peripherie zu mehrere seichte Einsenkungen aufweist. Nach hinten, nach dem Kleinhirn zu, fällt sie ziemlich steil und unvermittelt (x in der Figur 2) ab. Die Gehirnmasse scheint hier in einer Flächenausdehnung von 2 mm Länge und 4-6 mm Breite vollkommen geschwunden zu sein. Das Gehirn wird in Alkohol eingelegt. Färbung mit Pikrocarmin.

Mikroskopischer Befund: Die Stelle des Gehirndefects ist bedeckt von einem ziemlich dicken Saum neugebildeten, zellreichen Bindegewebes; die nervösen Elemente sind um die Defectstelle herum in bedeutender Ausdehnung geschwunden, alsdann beginnt das Gewebe allmählich in normale Gehirnsubstanz überzugehen. Die Gehirnsubstanz in der Umgebung des Defects bietet also das Aussehen atrophischen (marklosen) Gehirngewebes, mit ziemlich reichlichen Blutpigmentablagerungen, dar. Der zu innerst gelegene homogene Saum giebt das Bild, wie es Neurogliagewebe bei obiger Behandlungsmethode darzubieten pflegt.

XI. Fall. An demselben Tage wird noch eine andere — die elfte — Taube geschlachtet.

Aeusserlich finden sich dieselben Verhältnisse. Auch hier ist die Verkleinerung der operirten rechten Hemisphäre nicht so stark ausgesprochen, wie wir es in früheren Fällen gefunden haben, aber doch erheblich. Statt der flächenhaften Defectstelle findet sich hier eine der Fissura magna cerebri parallel verlaufende, relativ tiefe Einkerbung, die sich an einigen Stellen zu kleineren etwa 1-1,5 qmm fassenden Buchten verbreitert. Die operirte Hemisphäre hat schätzungsweise den halben Umfang der gesunden. Durch

einen horizontalen Flachschnitt wird die Oberfläche der rechten Hemisphäre sammt der Defectstelle losgetrennt und in Osmiumsäure gelegt.

Mikroskopischer Befund: Es findet sich um die Defectstelle herum ein homogener Gewebssaum, hinter welchem das Gewebe langsam das Aussehen normaler Gehirnsubstanz zu erhalten beginnt.

XII. Fall. Am 10. II. wird die zwölfte Taube geschlachtet. Das Bild des Schädels wie früher, desgl. die inneren Verwachsungen. — Die Stelle des Defects jedoch bietet hier ein ganz abweichendes Bild dar. Der Operationsdefect, wenn auch auf die Hälfte seiner einstigen Grösse verkleinert, stellt eine mit scharfen Rändern in die Tiefe gehende Lücke dar, die im Grossen und Ganzen etwa dasselbe Bild zeigt, wie es unmittelbar nach der Operation gewesen ist. Eine stärkere Erweichung scheint in diesem Falle nicht eingetreten gewesen zu sein; auch ist die gesammte Hemisphäre nicht so stark zusammengesunken wie in früheren Fällen.

Die halbe Hemisphäre inclusive der Defectstelle wird nach Heidenhaim's Sublimat-Hämatoxylinmethode behandelt.

Mikroskopischer Befund: Man sieht einen vollkommenen Defect und als Rand desselben ein neugebildetes Gewebe, das im Präparat röthlich gefärbt erscheint und eine ziemlich bedeutende Dickenausdehnung hat. Dieses Gewebe besteht aus einer homogenen, durchsichtigen Grundsubstanz, in welche reichlich Zellen vom Aussehen der Gliazellen eingelagert sind. Diese Zone geht allmählich in die normale Gehirnsubstanz über. Der röthlich gefärbte Gewebssaum ist mit Bestimmtheit als gewucherte Neuroglia anzusprechen, zumal da ein nach der einfachen „blauen Methode" (die Präparate sind nur 10-12 Stunden in der Hämatoxylinlösung gefärbt) gefärbtes Präparat diese Zone als ein dichtes, wirres Netz von Gliafäden und reichlich eingestreuten Gliakernen erkennen und den Uebergang dieser Zone in die normale feine und dünne Glia-Randschicht verfolgen lässt.

XIII. Fall. Am 14. II. 96 — also gerade 6 Monate nach der Operation — wird die dreizehnte, die vorletzte Taube geschlachtet.

Der Defect im Schädeldach ist im vorliegenden Falle vollkommen regenerirt; es haben sich vom Rande her Knochenlamellen gebildet, die nach dem Centrum des Defects zu zwar sehr dünn werden, doch auch da noch als wirkliche Knochenlamellen zu erkennen sind. Die Pia ist wie in den früheren Fällen an der Defectstelle auf's innigste mit Dura und Schädeldach verwachsen. Die operirte rechte Hemisphäre hat etwas an Convexität eingebüsst, doch hauptsächlich nur an der Stelle des Defects. Letzterer hebt sich als eine flache, rostbraun gefärbte, im vorliegenden Fall scharf gegen die Umgebung abgrenzbare Fläche ab, die im sagittalen Durchmesser eine Ausdehnung von $4^3/_4$ mm, im frontalen von 6 mm hat. Die operirte Hemisphäre ist auch hier nicht so bedeutend kleiner geworden, wie es in früheren Fällen vorkam, sie weicht von der gesunden, im frontalen Durch-

messer gemessen, um 2 mm ab, denn während die gesunde Hemisphäre 11 mm misst, hat die operirte nur 9 mm. Auf einem Durchschnitt durch die Defectstelle verhalten sich die vertikalen Durchmesser wie 6:9 mm; die horizontalen wie 6:11 mm.

Das Gehirn wird in Flemming's Chrom-Osmiumessigsäuregemisch gelegt; Färbung mit Saffranin.

Mikroskopischer Befund: Der Defect ist gekennzeichnet durch mehrfache Höhlenbildung. Die Höhlen sind, wie auch in früheren Fällen, von derselben zarten als Glia anzusprechenden Gewebszone umgeben. — Bemerkenswerth ist das reichliche Blutpigment, das sich in der Umgebung des Defects findet.

XIV. Fall. An demselben Tag wird die vierzehnte und letzte Taube geschlachtet. Der Knochendefect ist vollständig von jungen Knochenmassen ausgefüllt. Die Verkleinerung der rechten Hemisphäre ist gegenüber früheren Fällen nicht so stark ausgeprägt: sie steht ungefähr auf derselben Stufe, wie im vorigen Falle.

Auf dem Durchschnitt hat die rechte Hemisphäre in horizontaler Richtung eine Ausdehnung von 8 mm gegen 11,5 mm links. Die Höhendurchmesser differiren nur um etwa 1,5 bis 2,0 mm. Die Defectstelle hat hier wieder vollkommen das Aussehen eines Geschwürs mit unregelmässigen, zackigen Rändern und rauhem Grunde. Die ganze Defectstelle, die sich deutlich gegen die Umgebung abhebt und stark rostbraun gefärbt ist, ist etwas eingesunken, und nimmt einen Raum von 3×4 mm ein. — Die ganze Hemisphäre hat vollkommen ihre Convexität verloren, erscheint ganz abgeflacht. — Ein Durchschnitt, der die einstige Operationsstelle trifft, zeigt, dass keine Höhle, sondern nur mehr eine flache Grube an der Oberfläche vorhanden ist. — Makroskopisch lassen sich in der nächsten Umgebung der Defectstelle keinerlei Veränderungen der Gehirnsubstanz wahrnehmen.

Eine Hälfte der operirten Hemisphäre wird in Alkohol behufs Färbung mit Pikrocarmin, die andere in Müller'sche Lösung gelegt zur Färbung der Markscheiden nach Weigert.

Der mikroskopische Befund unterscheidet sich im vorliegenden Falle nicht wesentlich von dem des vorigen Falles.

(Die fünfzehnte Taube ist Anfang Januar — also ca. 16-18 Wochen nach der Operation — gestorben. Die Section konnte leider nicht gemacht werden, da der Cadaver durch Unachtsamkeit des Institutsdieners abhanden gekommen war).

Wenn wir nun die Resultate der einzelnen Versuche zusammenfassen, so finden wir, nach dem in Wegnahme einer bestimmten Portion Hemisphärensubstanz bestehenden Eingriff, makroskopisch schon nach 8 Tagen eine beträchtliche Verkleinerung der gesammten Hemisphäre.

Dieselbe ist um die ursprüngliche Defecthöhle zusammengesunken und hat diese unter Preisgabe ihrer Convexität abgeflacht und gewissermassen auszugleichen versucht. Die an die Defecthöhle nächst angrenzende Gehirnsubstanz selbst ist dabei in Erweichung und körnigen Zerfall übergegangen, auch haben Blutungen in den Defect und seine nächste Umgebung stattgefunden.

Schon einen Monat nach der Operation hat sich im Gebiete des Defects in der Regel eine Cyste gebildet, die in den meisten Fällen wohl lediglich ein Product der sich im verletzten Gehirngebiet abspielenden Degenerationsvorgänge, analog der „apoplektischen" Cystenbildung, ist, in einigen Fällen aber damit im Zusammenhange steht, dass die Wunde ursprünglich mit den Seitenventrikeln communicirt hat, wie dies ja aus einigen Präparaten deutlich ersichtlich ist, so dass es sich in den bezüglichen Fällen nur um eine subpiale Ansammlung von Flüssigkeit aus dem eröffneten Ventrikel in der Defectstelle handelt.

Allmählich stellten sich nun Wucherungsvorgänge ein, erstens von aussen her, von Seiten der verletzten Gehirnhäute, und zweitens von innen her, von Seiten der Neuroglia, letzteres natürlich erst dann, nachdem die in Malacie übergegangenen Theile resorbirt sind. Hierbei, d. h. in Folge dieser Resorption, sehen wir die verletzte Hemisphäre bis auf ein Drittel ihres einstigen Volumens zusammensinken. Wenn nach 5 und 6 Monaten die operirte Hemisphäre nicht immer mehr dieselbe kolossale Verkleinerung aufzuweisen hat, so beruht dies nicht etwa auf einer, selbst nur partiellen, Regeneration von Gehirnmasse, sondern, von Zufälligkeiten abgesehen, einzig und allein darauf, dass sich allmählich der Defect durch die erwähnten nicht nervösen Wucherungsvorgänge ausfüllt und dadurch die zusammengesunkene Hirnhälfte in den Stand gesetzt wird, sich wieder etwas mehr auf das ursprüngliche Niveau zu erheben.

Betrachtet man die Präparate der Zeit nach, so findet man um die Defectstelle herum einen sich stetig verdickenden Saum eines neugebildeten Gewebes, der sich nach Pikrocarminpräparaten theils als junges Granulationsgewebe, theils als neugebildetes Gliagewebe deuten lässt. Nach den Sublimat-Hämatoxylinpräparaten muss man letztere Auffassung acceptiren, womit jedoch nicht ausgeschlossen sein soll, dass nicht Elemente der wuchernden Gehirnhäute, von oben her in den Defect eindringend, sich mit der wuchernden Gliaschicht gewissermaassen amalgamirt haben.

Auf den Wunsch des Herrn Prof. von Baumgarten habe ich in dieser schwierigen histologischen Detailfrage auch noch Herrn Professor von Lenhossék meine Präparate demonstrirt. Derselbe constatirte gleichfalls das Vorhandensein einer „Gliawucherung" an der Defectstelle, wie er sie an allen in Degeneration übergehenden Gehirntheilen gefunden hat — eine starke Wucherung jener am normalen Gehirn nur in ganz dünnem Saum vorkommenden Gliaschicht (35).

Der Wucherung der weichen Gehirnhäute ist namentlich der obere narbige Abschluss des Gehirndefects zu danken, zugleich jedoch ihr Bestreben zu constatiren, den Gehirndefect auch nach der Tiefe hin auszufüllen. So positiv die Resultate bezüglich dieser Wucherungen der Neuroglia und der weichen Hirnhäute waren, so negativ waren sie in Bezug auf etwaige Wucherung der eigentlich nervösen Elemente. Aus allen Präparaten sämmtlicher Fälle ging mit vollkommener Sicherheit hervor, dass eine Regeneration specifischer Nervensubstanz (Ganglienzellen und Nervenfasern) im Gehirn von Tauben nicht stattfindet, ja — dass die eigentliche nervöse Substanz nicht einmal einen Anlauf macht, sich zu regeneriren, denn es finden sich an derselben nur reine Degenerationserscheinungen, theils traumatischer, theils secundärer Natur. Bald nach der Operation geht der den Defect umgebende Theil der Gehirnsubstanz in Nekrose (Erweichung) über, es kommt zu Blutergüssen um und in den Defect; es bilden sich „Cysten", wie wir sie oft auch in menschlichen Gehirnen nach hämorrhagischen Zertrümmerungen finden. Die nekrotische Gehirnsubstanz sammt der Cystenflüssigkeit wird allmählich resorbirt, und es tritt an ihre Stelle eine anfangs spärliche, dann sich etwas rascher entwickelnde „Narbenbildung", an der im Gebiete der Gehirnsubstanz hauptsächlich die „Neuroglia" betheiligt ist, während von aussen oben her die verletzten wuchernden Gehirnhäute an der Ausfüllung und Abgrenzung des Defectes mithelfen.

Mit einem Wort: Eine Regeneration der Gehirnsubstanz bei Tauben ist mit Bestimmtheit auszuschliessen. Nach traumatischen Defecten stellen sich an der nervösen Substanz nur Degenerationserscheinungen ein. An Stelle der verloren gegangenen Gehirnsubstanz bildet sich eine Narbe, die zwar grossentheils aus gewucherter Neuroglia besteht, niemals aber auch nur eine Spur einer Neubildung der essentiellen nervösen Elemente, der Nervenfasern und Ganglienzellen erkennen lässt.

Zum Schlusse erfülle ich die angenehme Pflicht, meinem hochverehrten Lehrer, Herrn Professor Dr. von Baumgarten meinen wärmsten und aufrichtigsten Dank auszusprechen für Ueberlassung der Arbeit und die gütige Unterstützung und stete Anregung bei Ausführung und Abfassung derselben; desgleichen Herrn Professor Dr. von Lenhossék für seine liebenswürdigen Rathschläge in einigen histo-technischen Detailfragen.

Tafel IX

Figur 1

Fall 8 Defectstelle nicht deutlich sichtbar

Figur 2

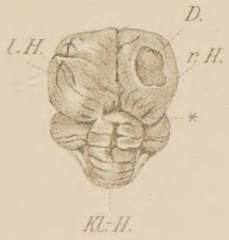

Fall 10

Figur 3

Fall 10 im Durchschnitt zeigend

l.H. - linke Hemisphäre
r.H. - rechte Hemisphäre
D. - Defectstelle
Kl:H. - Kleinhirn
S:V. - Seitenventrikel

Literatur.

1) Ziegler, Lehrbuch der allgemeinen pathologischen Anatomie und Pathogenese 1895.
2) Müller, Ueber Regeneration der Wirbelsäule und des Rückenmarks bei Tritonen und Eidechsen. Abhandlung der Senckenbergischen naturforsch. Gesellschaft in Frankfurt a. M. Bd. V, 1864/65.
3) Caporaso, Sulla regenerazione del midollo spinale della coda dei tritone (Ziegler's Beitr. Bd. V, 1889).
4) Masius et Vanlair, Bulletin de l'Académ. royale de Belgique t. XXI, 1870 und Centralbl. f. die med. Wissensch. 1869.
5) Schiefferdecker, Ueber Regeneration, Degeneration und Architektur des Rückenmarks (Virchow's Archiv Bd. XVII, 1876).
6) Piccolo e Santa Sirena, Sulle ferite del midollo spinale (Giornale dei Scienze naturale vol. II, 1875; ref.: Schmidt's Jahrb. 1876).
7) Weiss, Untersuchungen über die Leitungsbahnen im Rückenmark des Hundes (Sitzungsber. d. Wiener Acad. mathemat.-naturwissensch. Klasse Bd. LXXX, 1879).
8) Eichhorst und Naunyn, Ueber die Regeneration und Veränderungen im Rückenmark nach streckweiser totaler Zerstörung desselben (Archiv f. experiment. Pathol. und Pharmakol. Bd. II, 1874).
9) Eichhorst, Ueber Regeneration und Degeneration des Rückenmarks (Zeitschr. f. klin. Medicin Bd. I, 1880).
10) Hofrichter, Ueber aufsteigende Degeneration des Rückenmarks auf Grund pathol.-anatom. Untersuchungen. Jena 1883.
11) Kahler, Ueber die Unheilbarkeit gewisser Rückenmarkskrankheiten (Prager med. Wochenschr. 1884, No. 31 ff.).
12) Homén, Experimenteller Beitrag zur Pathologie und pathol. Anatomie des Rückenmarks, spec. in Hinsicht auf die secundäre Degeneration (Fortschritte der Medicin 1885).
13) Tooth, The Goulstonian Lectures on secondary Degeneration of the spinal Cord (British medical Journal vol. I, 1889).
14) Friedmann, Ueber progressive Veränderungen an Ganglienzellen etc. (Archiv f. Psych. Bd. XIX, 1888). Ueber die degenerativen Veränderungen der Ganglienzellen bei acuter Myelitis (Neurol. Centralblatt 1891. No. 1).
15) Löwenthal, Dégénérations secondaires de la moëlle épinère [Inaug.-Diss.]. Genève 1885.
16) Turner, On a hemisection of the spinal Cord. Brain, 1891 (ref.: Fortschr. d. Medicin 1893, No. 1).
17) Fürstner und Knoblauch, Ueber Faserschwund in der grauen Substanz und über Kerntheilungsvorgänge im Rückenmark unter pathol. Verhältnissen (Archiv f. Psych. Bd. XXIII, 1892).
18) Keresztszeghy und Hanns, Ueber Degenerations- und Regenerationsvorgänge im Rückenmark des Hundes nach Durchschneidung (Ziegler's Beiträge Bd. XII, 1892).
19) Enderlen, Ueber Stichverletzungen des Rückenmarks, experimentelle und klinische Untersuchungen (Deutsche Zeitschrift f. Chirurgie Bd. XL, 1894).

20) Stroebe, Experimentelle Untersuchungen über die degenerativen und reparatorischen Vorgänge bei der Heilung von Verletzungen des Rückenmarks nebst Bemerkungen zur Histogenese der secundären Degeneration im Rückenmark (Ziegler's Beitr. Bd. XV, 1894).
21) Dentan, Quelques recherches sur la régénération fonctionelle et anatomique de la moëlle épinière [Inaug.-Diss.]. Bern 1873.
22) Brown-Séquard, Régénération des tissus de la moëlle épinière (Gazette médicale 1850; Archives de Physiol. sér. V, t. 4, 1892).
23) Coën, Ueber Heilung von Stichwunden des Gehirns (Ziegler's Beitr. Bd. II, 1888).
24) Sanarelli, die Reparationsvorgänge im Gross- und Kleinhirn (Attidella R. Acad. dei Lincei serie IV, vol VII, 1890; ref.: Centralblatt f. allgem. Pathologie 1891).
25) Marinesco, Sur la régénération des centres nerveux (Extrait des comptes rend. des séances de la société de biologie 12. Mai 1894).
26) Falchi, Ueber Karyokinesen in der verwundeten Retina (Ziegler's Beitr. Bd. V, 1889).
27) Baquis, Étude expérimentelle sur les rétinitis etc. (Ziegler's Beitr. Bd. IV, 1889).
28) von Kahlden, Ueber die Heilung von Gehirnwunden (Centralbl. f. path. Anat. 1891 N. 18).
29) Ziegler: Sitzungsberichte der physikal.-medic. Gesellschaft in Würzburg 1876. — Lehrbuch der pathol. Anatomie. Theil II. 1895.
30) Buchholz, Ueber das Vorkommen von Karyokinesen in Zellen des Centralnervensystems von neugeborenen Hunden und Kaninchen (Neurolog. Centralbl. 1890).
31) Friedmann, XI. Wanderversammlung der südwestdeutschen Neurologen und Irrenärzte (Archiv f. Psych. Bd. 18. 1887). Ueber progressive Veränderungen der Ganglienzellen bei Entzündungen (Archiv f. Psych. Bd. XIX, 1888; ferner Archiv f. Psych. Bd. 21. Ibidem Bd. XXI, 1890; Münchener med. Wochenschr. 1886 p. 433; Neurolog. Centralblatt 1891 p. 1).
32) Demme, Kriegschirurgische Studien Bd. I. 1863.
33) Voit: Sitzungsberichte der kgl. Bayer'schen Acad. d. Wissensch. Bd. II, p. 105. München 1868.
34) Stroebe, Die allgemeine Histologie der degenerativen und regenerativen Processe im centralen und peripheren Nervensystem nach den neuesten Forschungen (Centralbl. f. allgem. Pathol. u. pathol. Anatomie Bd. VI, 1895, No. 21/22).
35) v. Lenhossék, Der feinere Bau des Nervensystems im Lichte neuester Forschungen. 1895.